

## **ATENCIONES DESTACADAS EN HUANCHACO**

### **The Perros Project - Amigo Fiel**

#### **1. Kira: Esterilización**

Kira es American Bully, rescatada en una zona descampada de Huanchaco. Tiene aproximadamente 2 años de edad y pesa 21 kg. Se encuentra actualmente en un hogar de acogida.

Debido a las características de su hocico, fue operada con anestesia por inhalación.

**Cirujana:** Dra. Ingrid Becerra

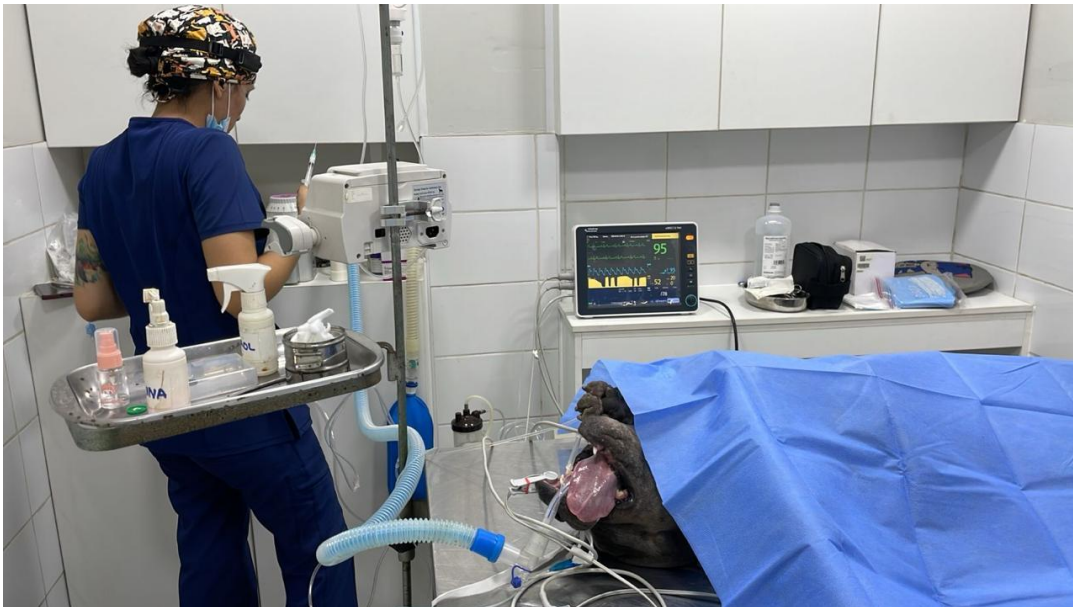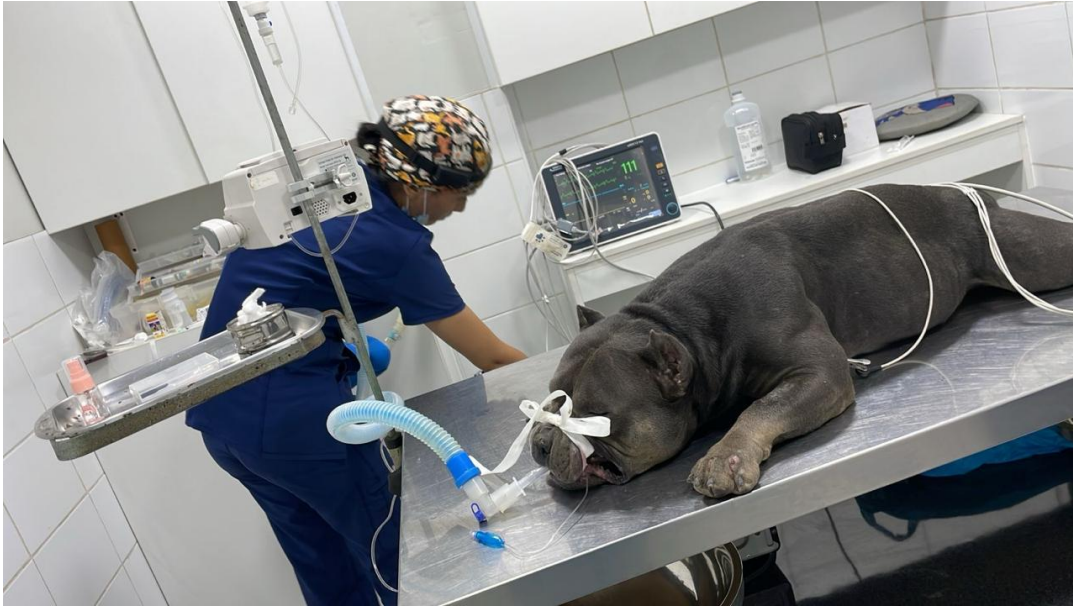**Anestesióloga:** Dra. Andrea Villarreal

**Lugar de atención:** Veterinaria Sirius Cat (Dra. Priscilla Salazar)

**Estado:** Recuperada. En adopción.



***¡Muchas gracias The Perros Project!***



***¡Muchas gracias The Perros Project!***



## **2. Negrita: OVH<sup>1</sup> por piometra**

Negrita pertenece a una familia de muy escasos recursos. En una de las visitas a Huanchaco la encontré echada sobre la tierra, inmóvil y eliminando pus a causa de una piometra avanzada. Ese mismo día inició un tratamiento antibiótico y al día siguiente fue operada. Posteriormente permaneció por 15 días en un hogar de acogida hasta su total recuperación para regresar con su familia. Actualmente, recibe alimento concentrado de nuestra parte para complementar su alimentación. Tiene aproximadamente 5 años de edad y pesaba 17 kg al momento de la cirugía, luego de recuperarse tiene un peso de 23 kg aproximadamente.

**Cirujana:** Dra. Ingrid Becerra

**Lugar de atención:** Veterinaria Santa Teresa

**Estado:** Recuperada



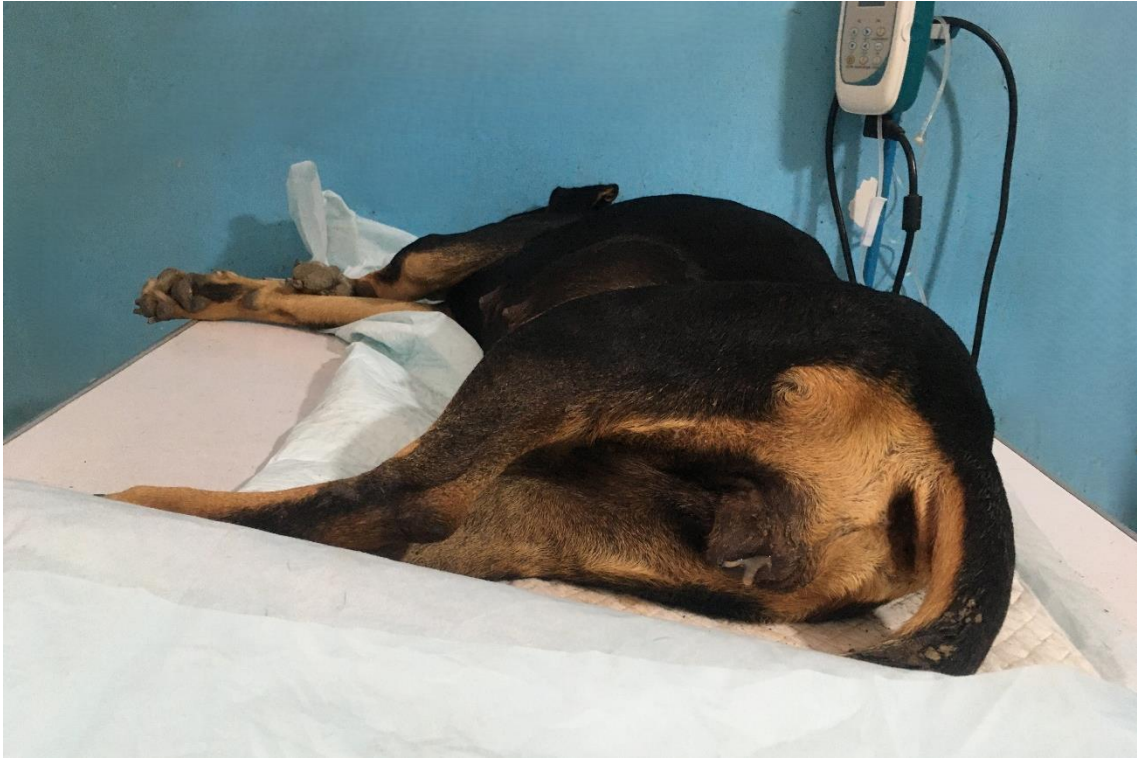---

<sup>1</sup> OVH: Ovariohisterectomía



***¡Muchas gracias The Perros Project!***






Se observa la secreción debido a la piometra.



***¡Muchas gracias The Perros Project!***



Negrita recuperada y regresando a casa.

***¡Muchas gracias The Perros Project!***

### 3. Lala: Esterilización

Lala pertenece a una familia con recursos limitados. Tiene 4 años de edad y 17 kg. Fue esterilizada luego de haber sufrido un aborto espontáneo. Recibió un tratamiento previo a la cirugía. Lala tenía antecedentes de repetidos abortos espontáneos.

**Cirujana:** Dra. Ingrid Becerra

**Lugar de atención:** Veterinaria Santa Teresa

**Estado:** Recuperada



Lala y Manuel.

***¡Muchas gracias The Perros Project!***

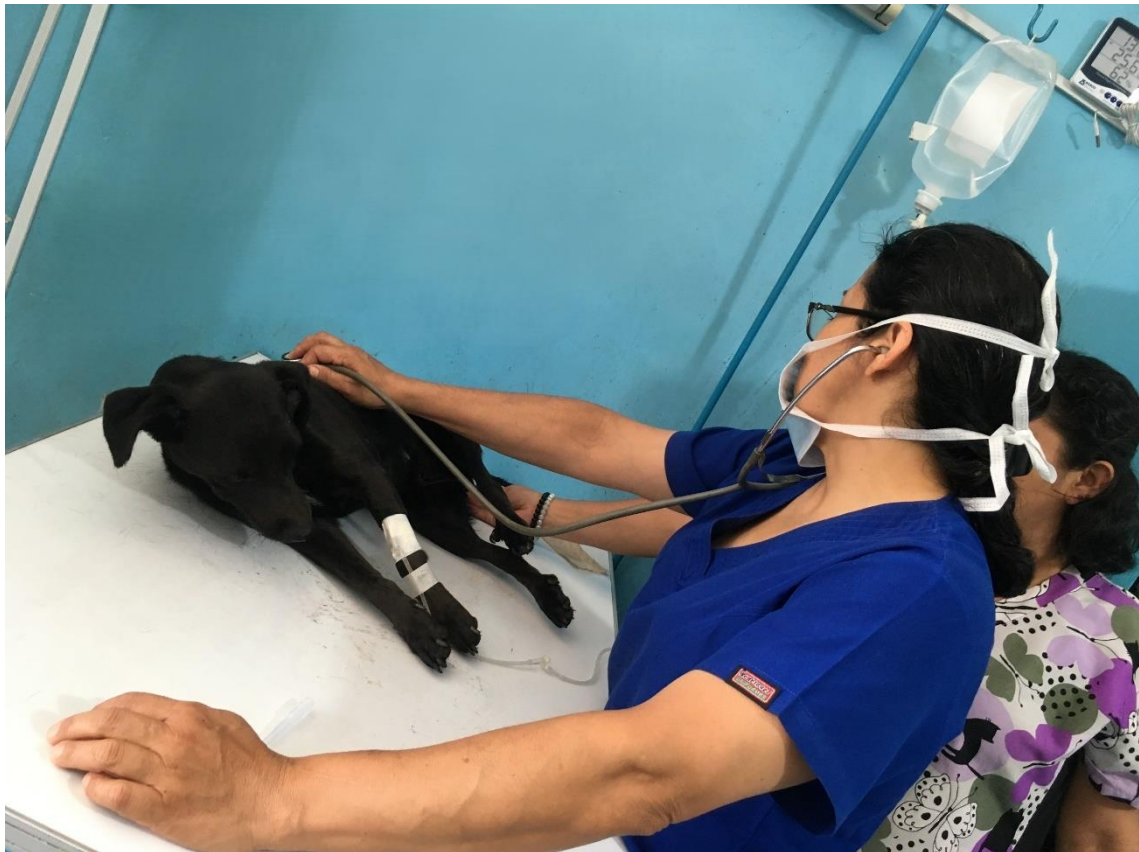

#### **4. Bonita: Erliquia**

Bonita tenía 4 años de edad y pertenecía a una familia de muy escasos recursos en Las Lomas de Huanchaco. Debido a la precariedad de su vivienda y a las características de la zona, se infestó con garrapatas, produciéndole erliquia. Inició su tratamiento, pero su pronóstico era reservado y no salió adelante. Tristemente, tanto para su familia como para nosotros, Bonita falleció a los pocos días de haber iniciado su tratamiento.

**Médico veterinario:** Dra. Ingrid Becerra

**Lugar de atención:** Veterinaria Santa Teresa



***¡Muchas gracias The Perros Project!***



### **5. Peluche: Cirugía de otophematoma y castración**

Peluche es un perrito de tamaño pequeño de aproximadamente 3 años de edad, que presentaba otophematoma producido por rascarse desesperadamente debido a pulgas. Se operó el otophematoma y se aprovechó en castrarlo.

**Cirujana:** Dra. Ingrid Becerra

**Lugar de atención:** Veterinaria Huanchaco - Pepe Chu

**Estado:** Recuperado



***¡Muchas gracias The Perros Project!***

## 6. Tomasa: Esterilización

Tomasa es cruce de Rottweiler, rescatada de la calle. Tiene aproximadamente 18 meses de edad y pesa 38 kg. Estuvo en un hogar temporal por casi un año, hasta que fue adoptada en una gran casa de campo y siendo ella tan grande, es el lugar ideal para que sea feliz.

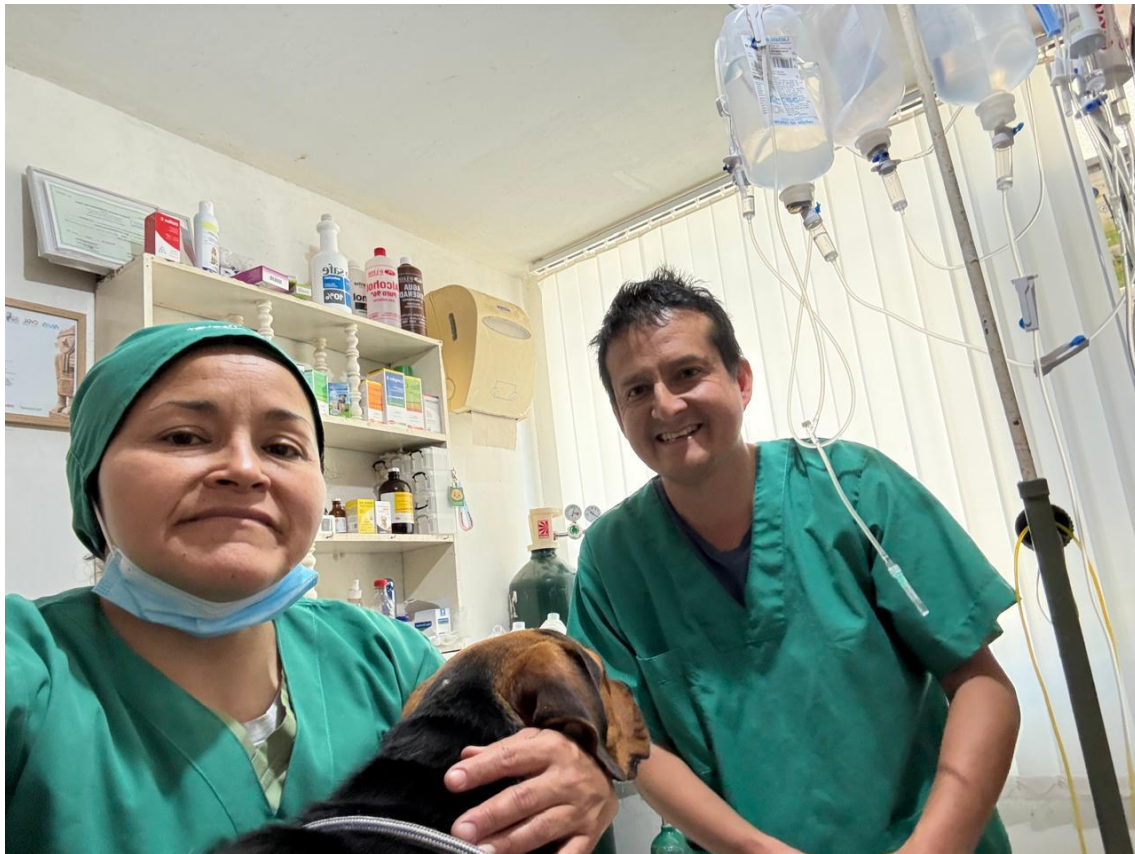Debido a su tamaño, fue operada con anestesia por inhalación.

**Cirujanos:** Dra. Ingrid Becerra y Dr. José Chu

**Anestesiólogo:** Dr. José Chu

**Lugar de atención:** Veterinaria Huanchaco - Pepe Chu

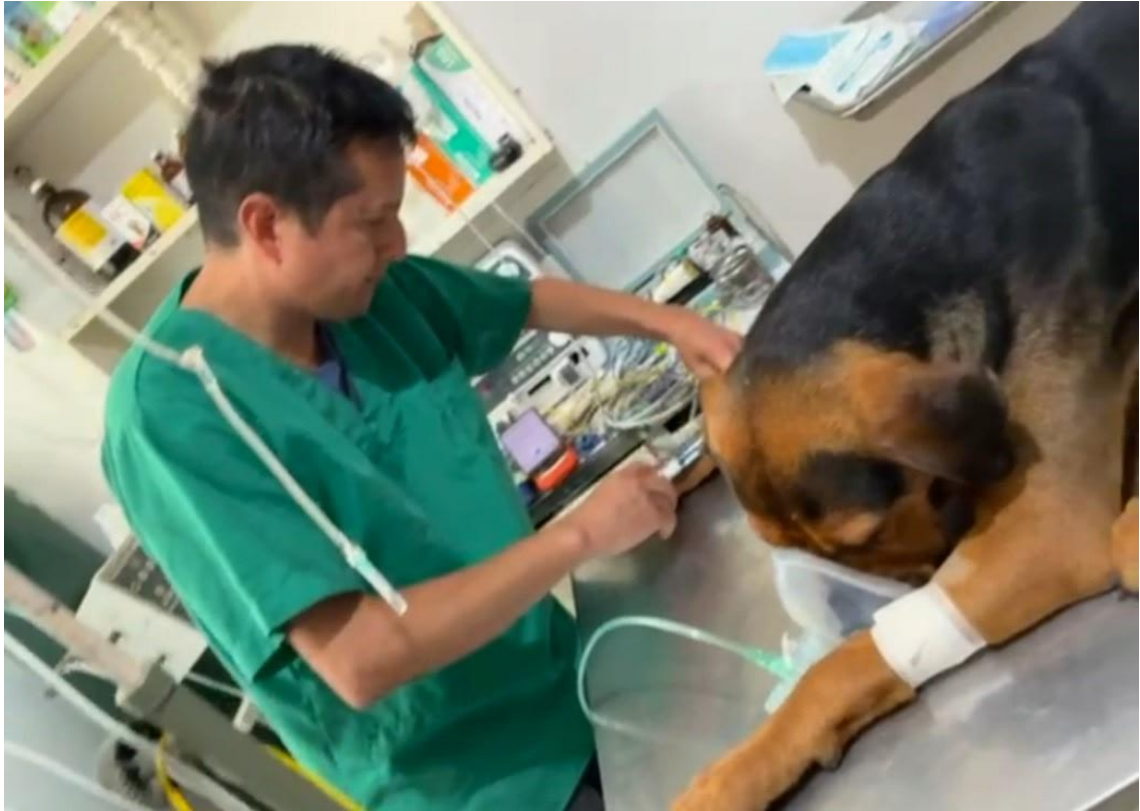**Estado:** Recuperada. Dada en adopción.



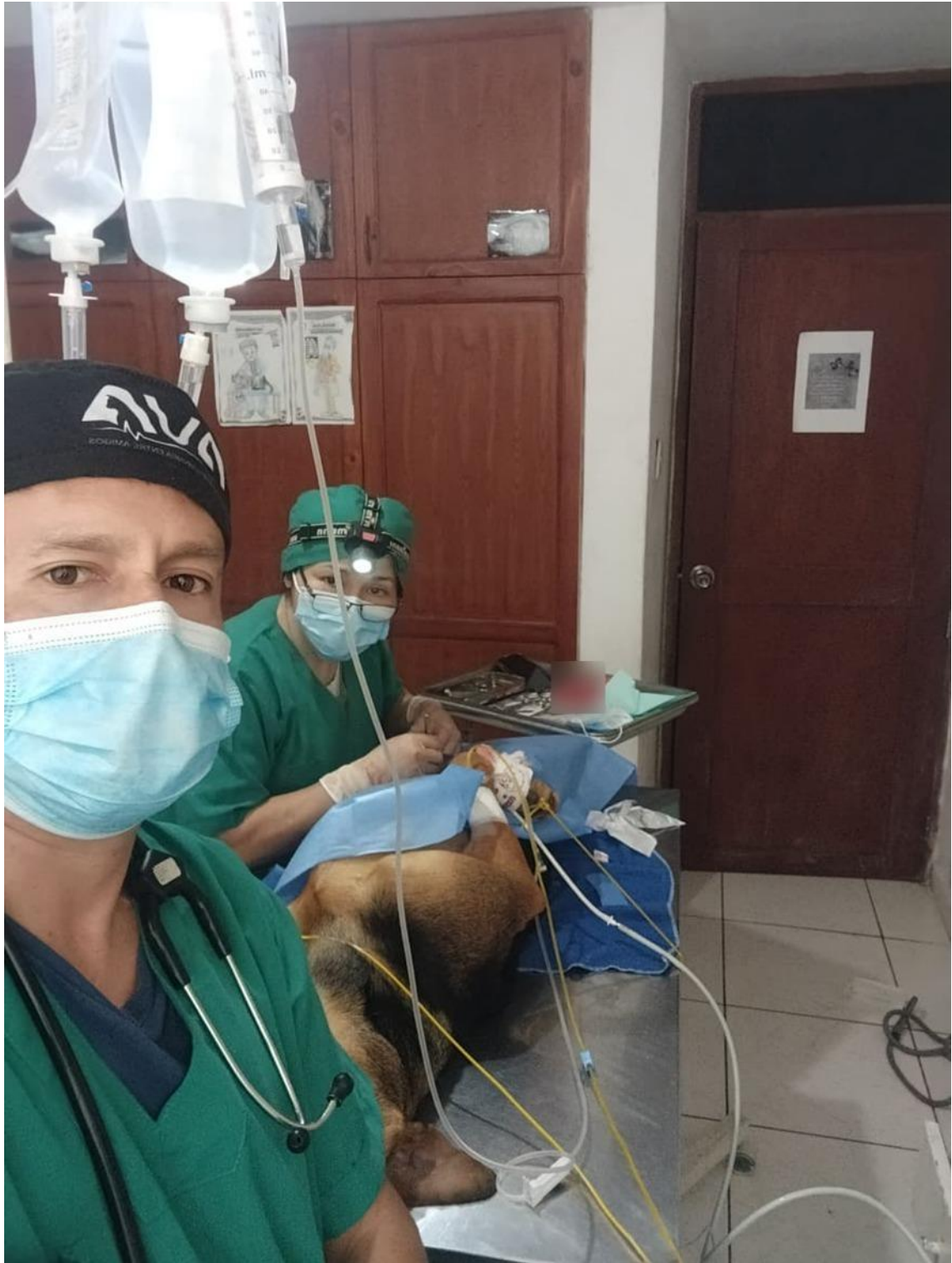Tomasa con sus médicos veterinarios, Dra. Ingrid y Dr. Pepe.

***¡Muchas gracias The Perros Project!***



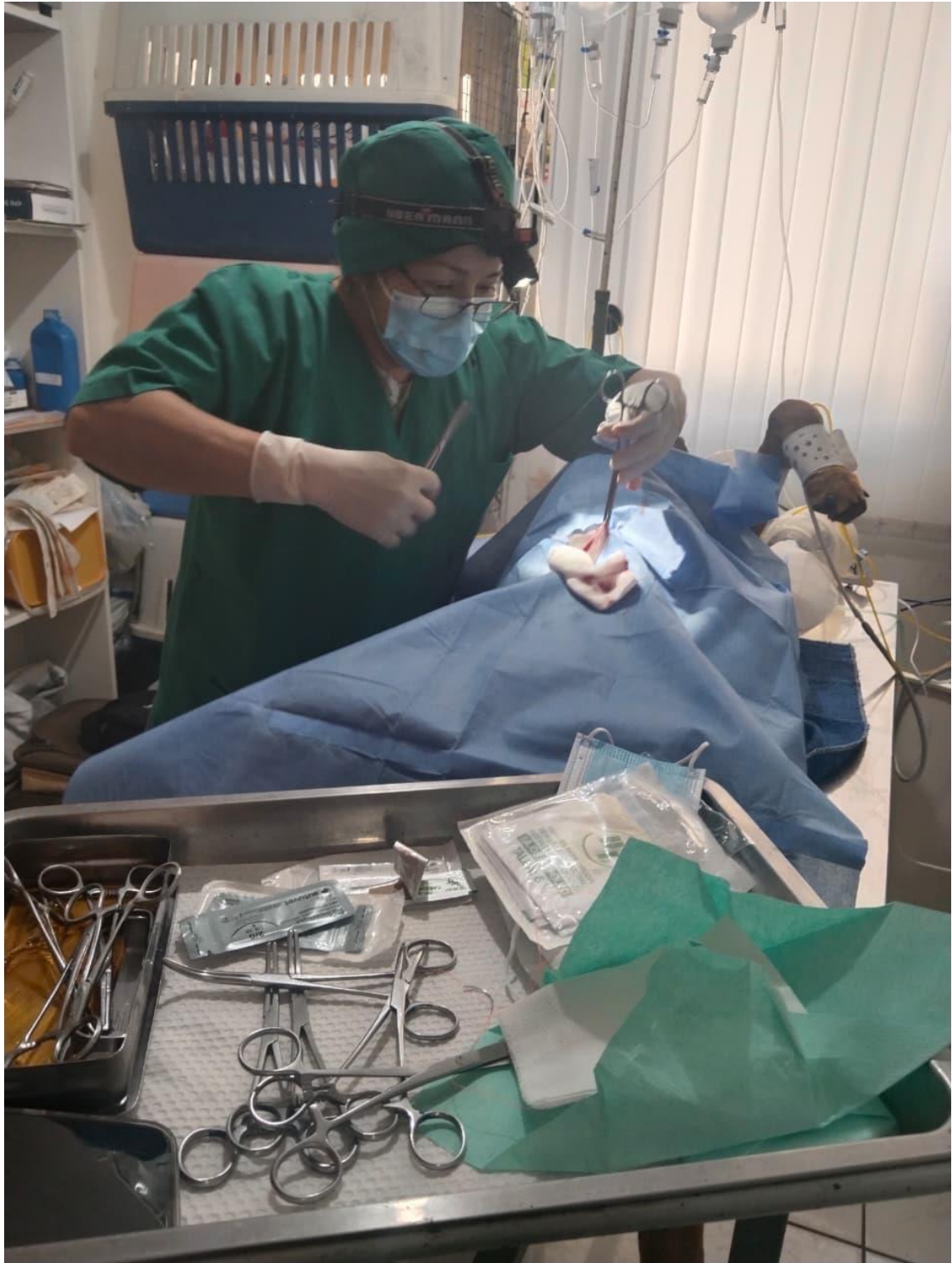

***¡Muchas gracias The Perros Project!***



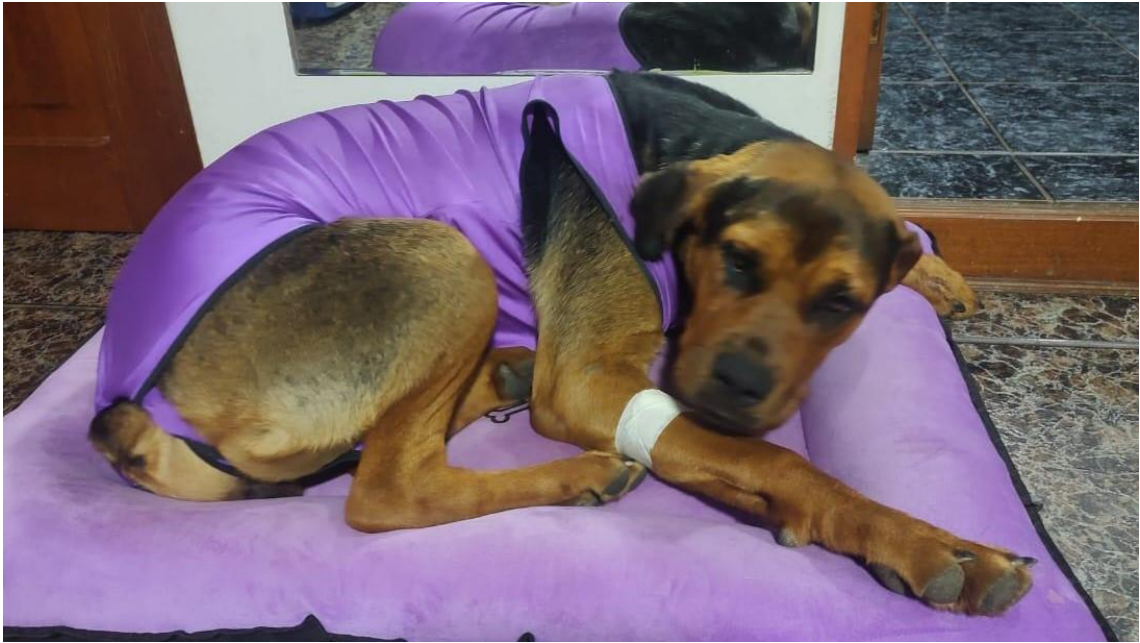***¡Muchas gracias The Perros Project!***





***¡Muchas gracias The Perros Project!***





Tomasa recuperándose de la cirugía.



Tomasa en su hogar adoptivo.

***¡Muchas gracias The Perros Project!***



## **7. Ruby: Esterilización**

Ruby es cruce de Pitbull, y aunque es temida por su raza es una perrita muy cariñosa. Tiene aproximadamente 2 años de edad y pesa 20 kg. Fue abandonada en un parque a tres cuadras de la playa. Se encuentra en un hogar de acogida en espera de una familia que la adopte.

**Cirujana:** Dra. Ingrid Becerra

**Lugar de atención:** Veterinaria Huanchaco - Pepe Chu

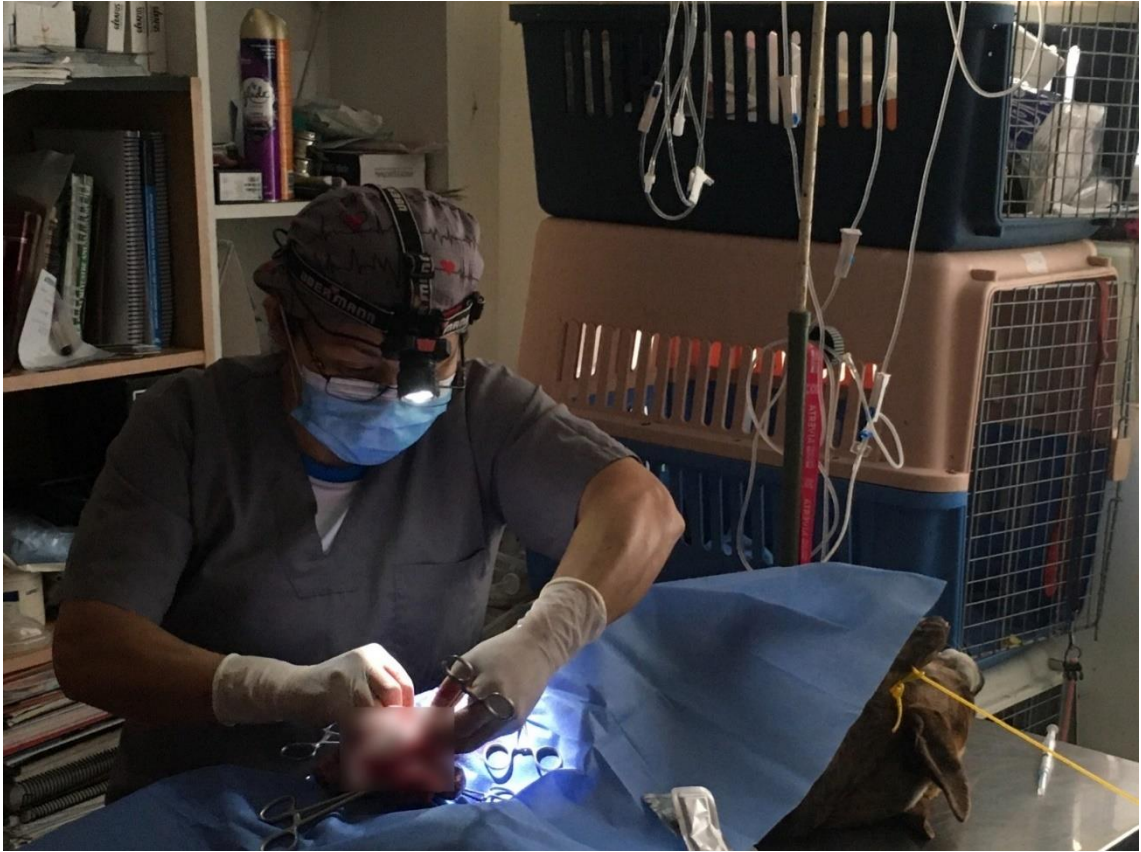**Estado:** Recuperada. En adopción.



Ruby al principio era muy tímida y no permitía que nadie se le acercara.

Estaba muy asustada.

***¡Muchas gracias The Perros Project!***



***¡Muchas gracias The Perros Project!***





***¡Muchas gracias The Perros Project!***

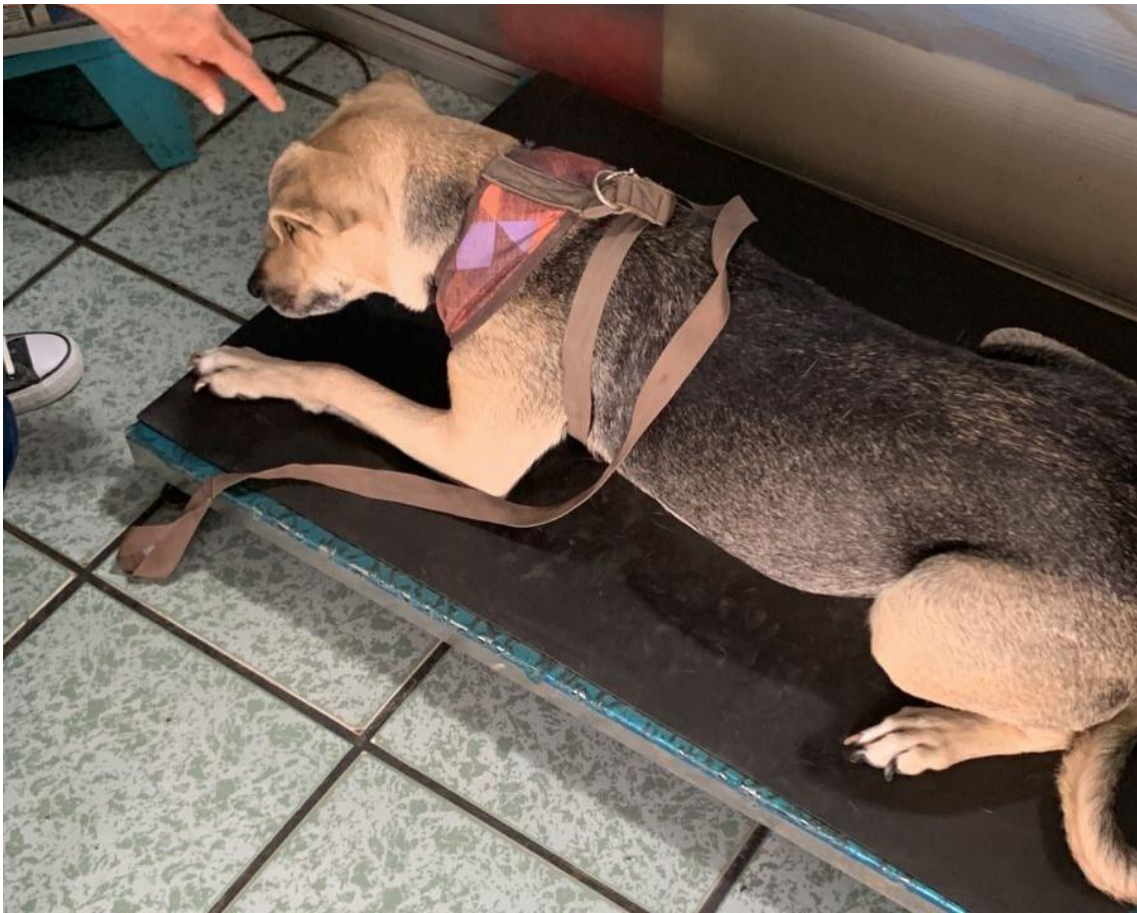## **8. Pantera: Esterilización**

Pantera fue rescatada en la playa de Huanchaco con sus 11 cachorros. Tiene aproximadamente 4 años y pesa 25 kg. En este momento se encuentra en una casa de acogida, en espera de una familia adoptiva. Sus cachorros fueron dados en adopción.

**Cirujana:** Dra. Ingrid Becerra

**Lugar de atención:** Veterinaria Santa Teresa

**Estado:** Recuperada. En adopción.



***¡Muchas gracias The Perros Project!***





***¡Muchas gracias The Perros Project!***

## 9. Osa: Esterilización y tratamiento de TVT

Osa pertenece a una familia de escasos recursos, tiene 7 años de edad y pesa 14 kg. Estuvo padeciendo con TVT por casi un año, hasta que tomamos conocimiento de su estado de salud. Osa fue preparada para recibir su tratamiento de quimioterapia, fueron cuatro dosis en total. Después de la segunda dosis fue esterilizada.

**Cirujana:** Dra. Ingrid Becerra

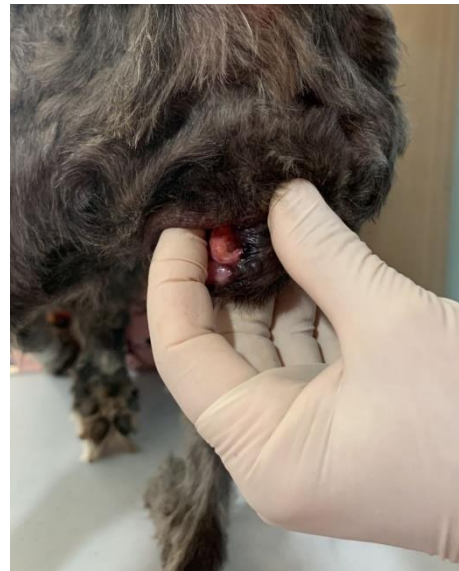**Lugar de atención:** Veterinaria Santa Teresa

**Estado:** Recuperada

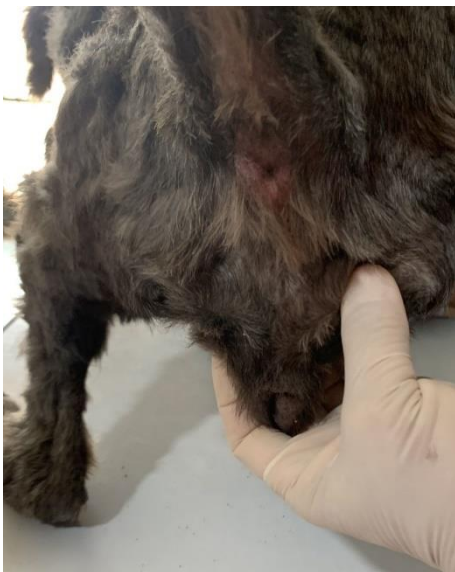### Cronograma de quimioterapia



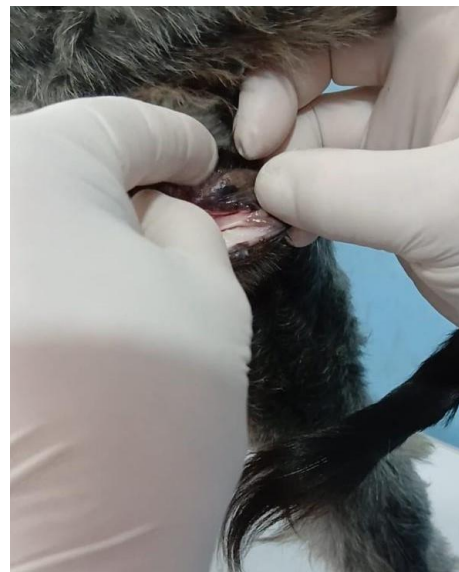1º Dosis: 12 de noviembre



2º Dosis: 22 de noviembre



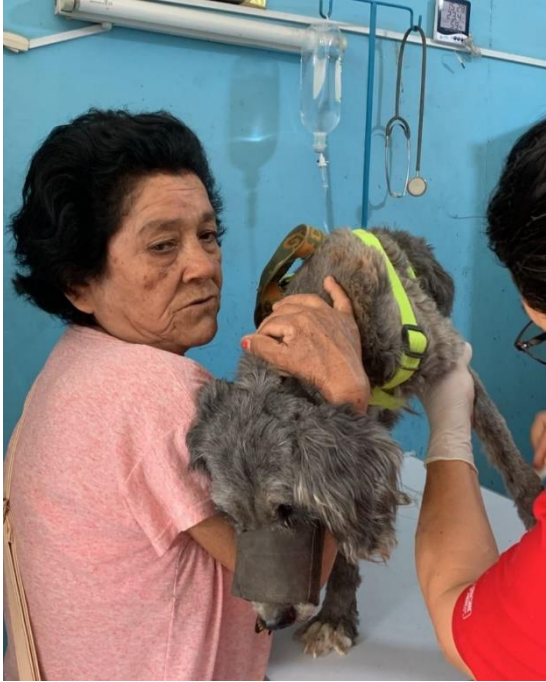3º Dosis: 03 de diciembre



4º Dosis: 13 de diciembre

***¡Muchas gracias The Perros Project!***





***¡Muchas gracias The Perros Project!***

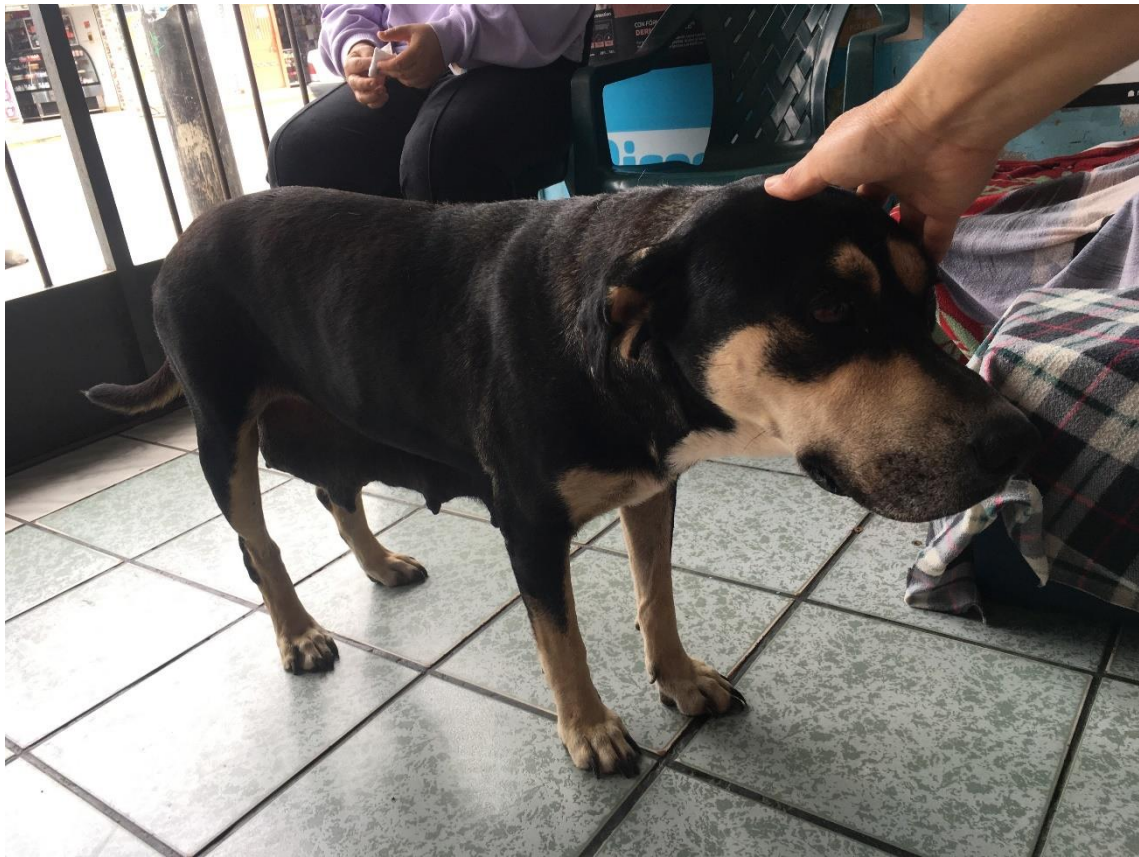## **10. Galilea: Esterilización**

Galilea tiene aproximadamente 6 años de edad y pesa 24 kg. Actualmente vive en una zona de construcción de viviendas, cerca al óvalo de Huanchaco, y aunque es cuidada por los trabajadores, no tiene familia. Ha tenido antes dos camadas, de las cuales la mayoría de los cachorros morían. Lo mismo pasó en la última ocasión, en la que nacieron 12 cachorros, pero sólo sobrevivieron dos hembras.

**Cirujana:** Dra. Ingrid Becerra

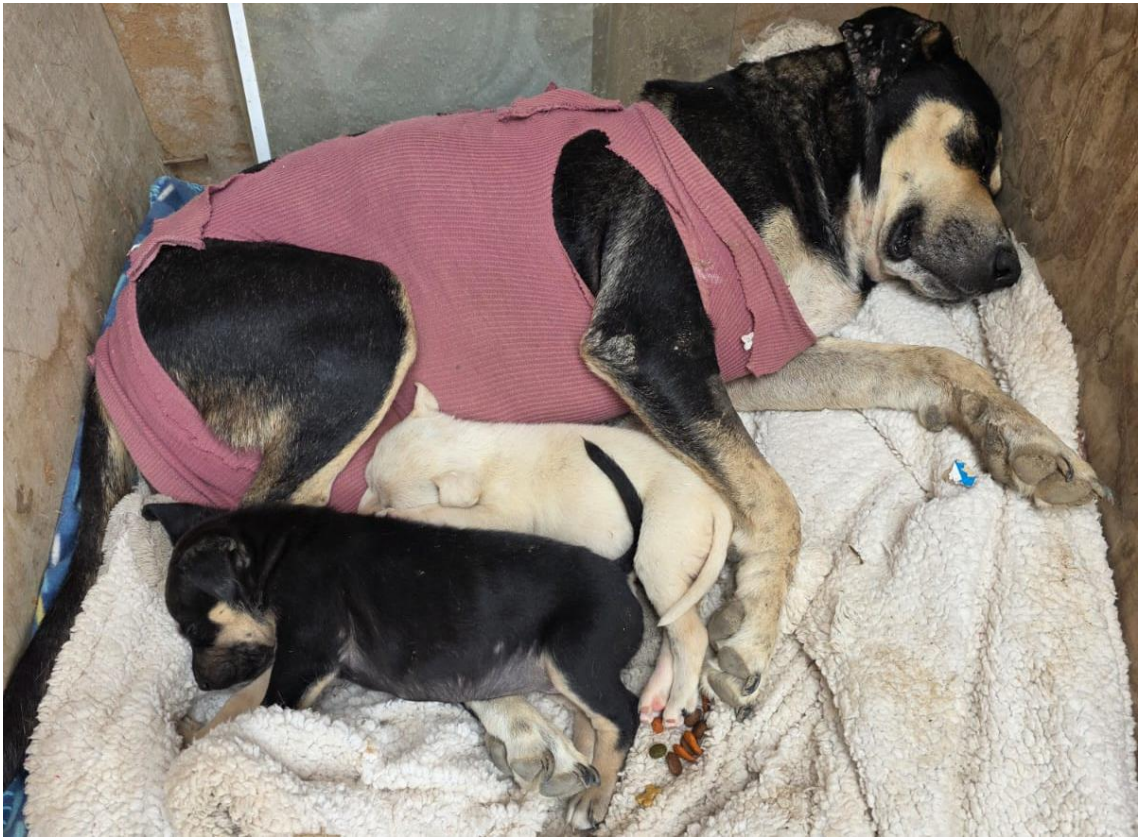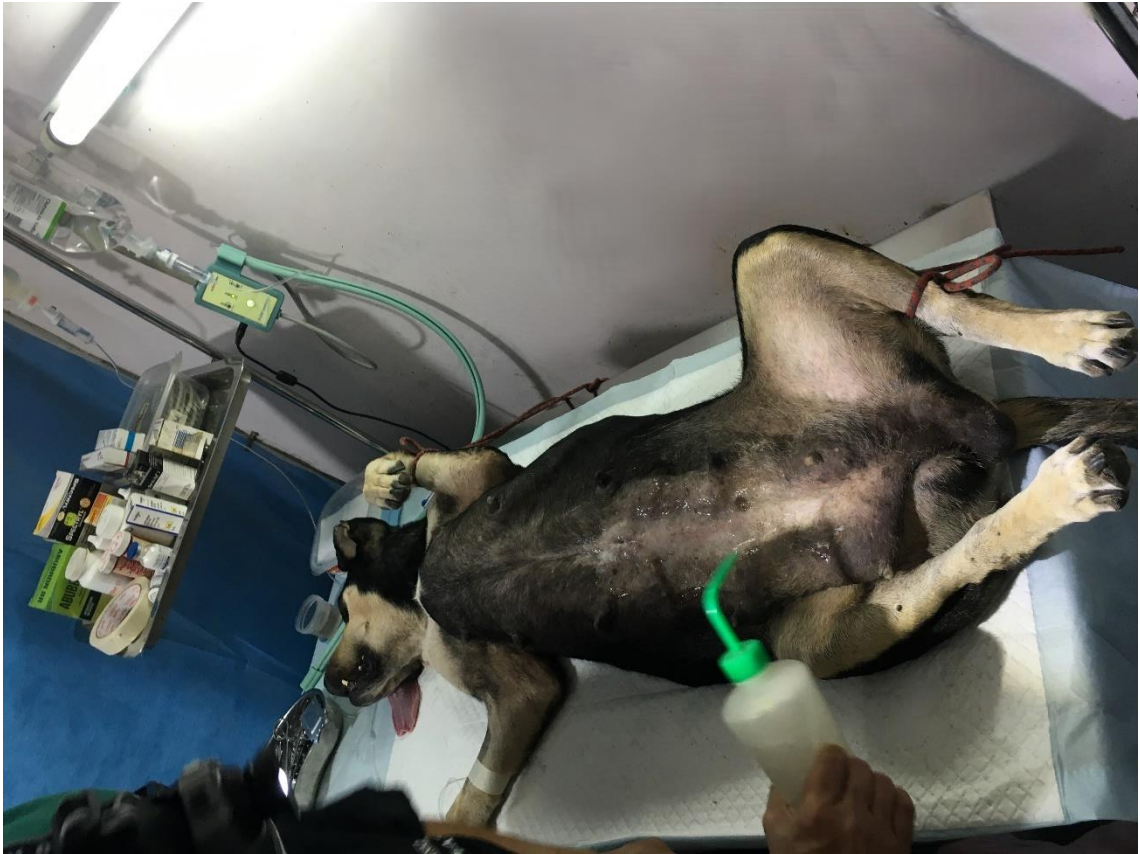**Lugar de atención:** Veterinaria Santa Teresa

**Estado:** Recuperada. En adopción, al igual que sus dos cachorras.



***¡Muchas gracias The Perros Project!***





***¡Muchas gracias The Perros Project!***

### **11. Dixie: Corrección de hernia inguinal y esterilización**

Dixie fue rescatada luego de ser atropellada, como resultado del impacto presentaba una hernia inguinal y fractura de cadera. Es una perrita muy pequeña, con un peso de 3,7 kg y 8 años de edad aproximadamente.

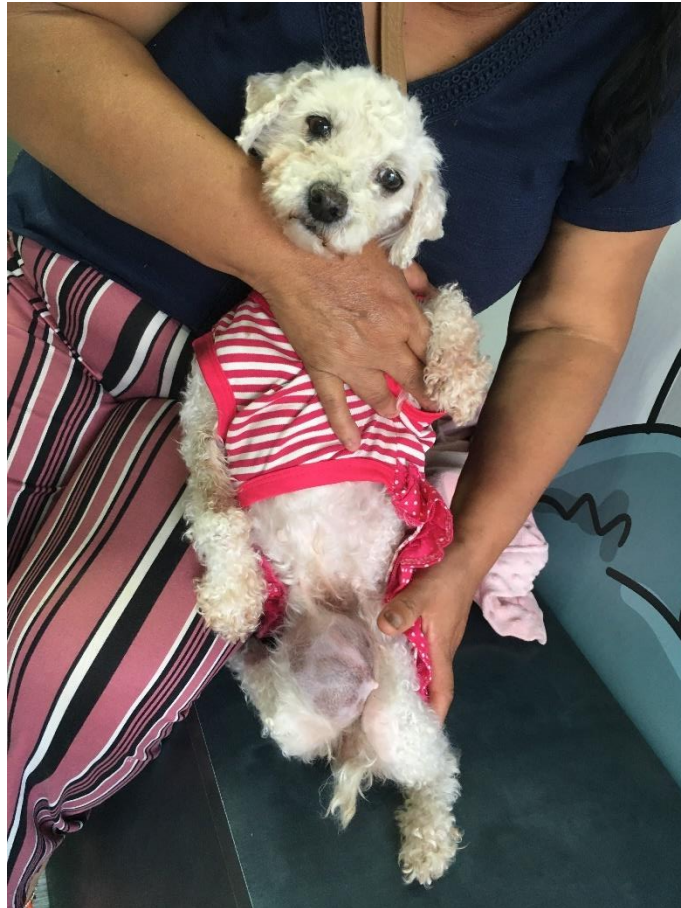Debido a su condición delicada y su tamaño, fue operada con anestesia por inhalación.

**Cirujana:** Dra. Ingrid Becerra

**Anestesióloga:** Dra. Andrea Villarreal

**Lugar de atención:** Veterinaria Sirius Cat (Dra. Priscilla Salazar)

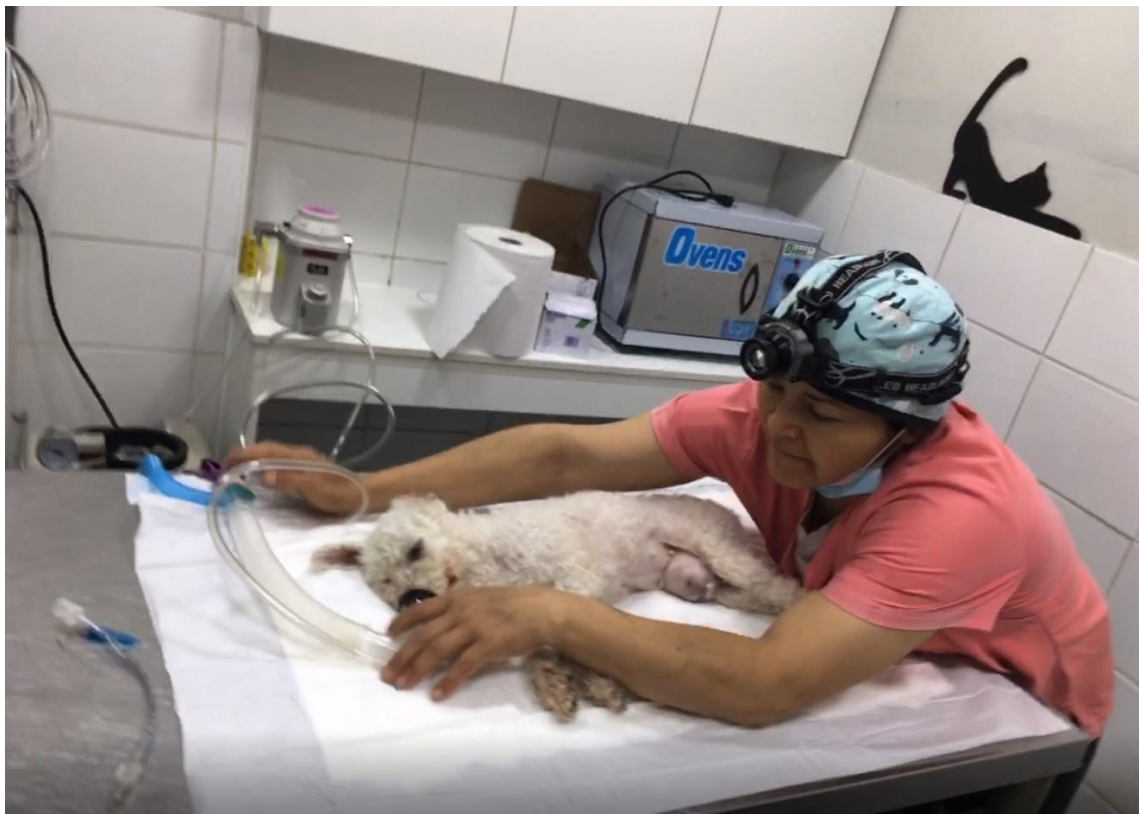**Estado:** Recuperada. Adoptada.



Se observa la hernia inguinal en el lado derecho, del tamaño de una naranja.

***¡Muchas gracias The Perros Project!***





***¡Muchas gracias The Perros Project!***



***¡Muchas gracias The Perros Project!***





Dixie recuperada.

***¡Muchas gracias The Perros Project!***

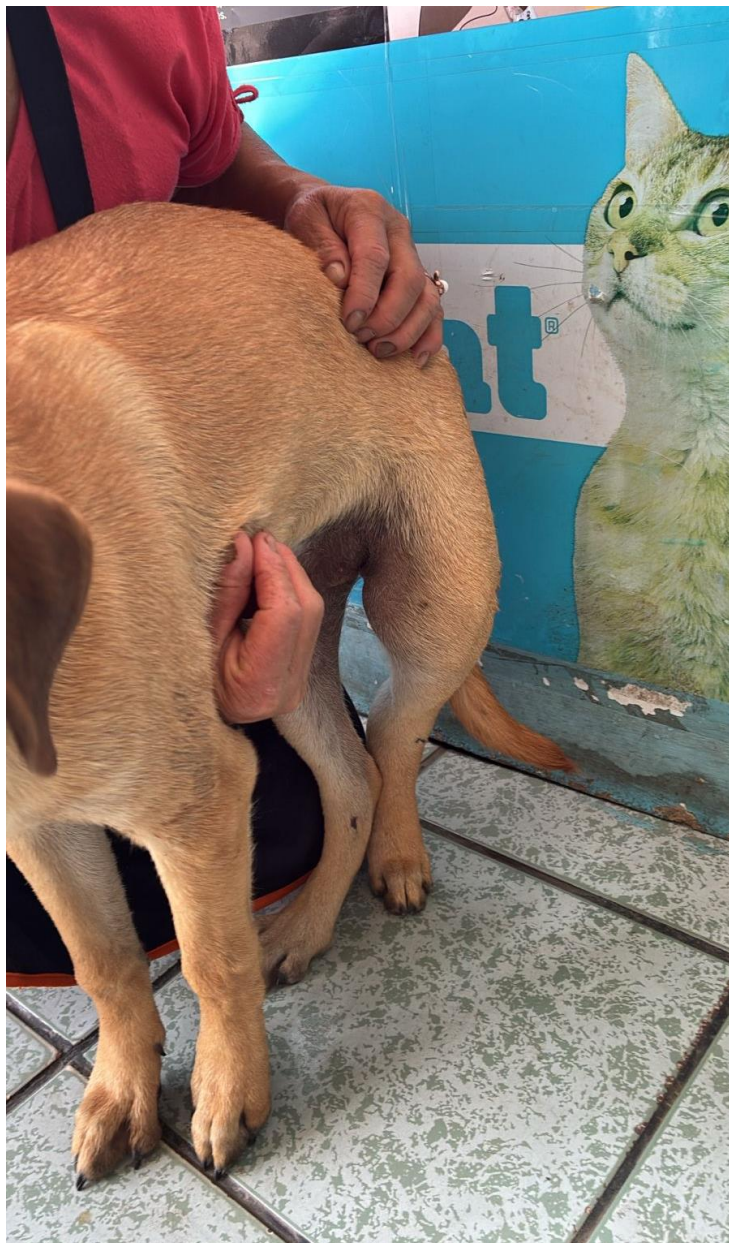
## **12. Tom: Cirugía traumatológica de corrección de luxación de fémur por atropello**

Tom es un cachorro de aproximadamente 6 meses de edad y 10 kg de peso. Fue rescatado luego de haber sido atropellado. Fue atendido inicialmente por la Dra. Ingrid para los primeros auxilios y posteriormente derivado a la atención del veterinario traumatólogo. Actualmente Tom se encuentra en un hogar de acogida.

**Cirujano:** Dr. Luis Hernández

**Lugar de atención:** Top Veterinaria

**Estado:** En recuperación. En adopción.

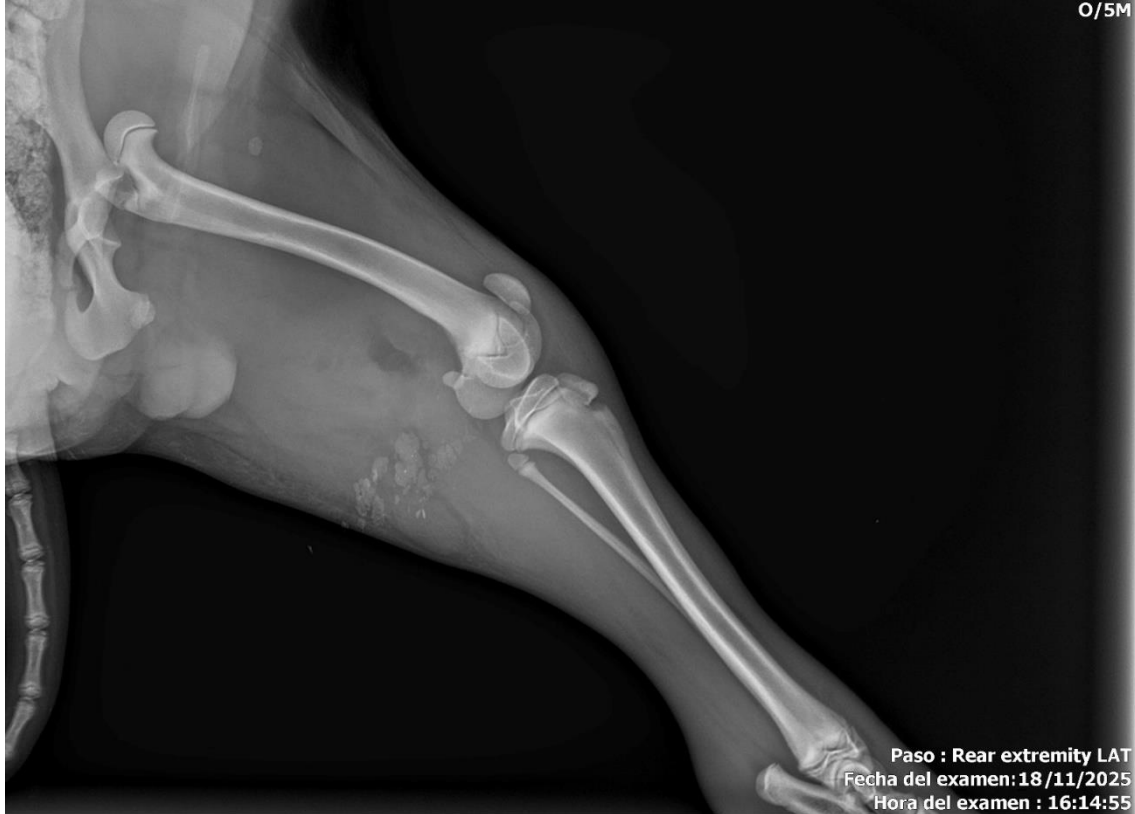

***¡Muchas gracias The Perros Project!***

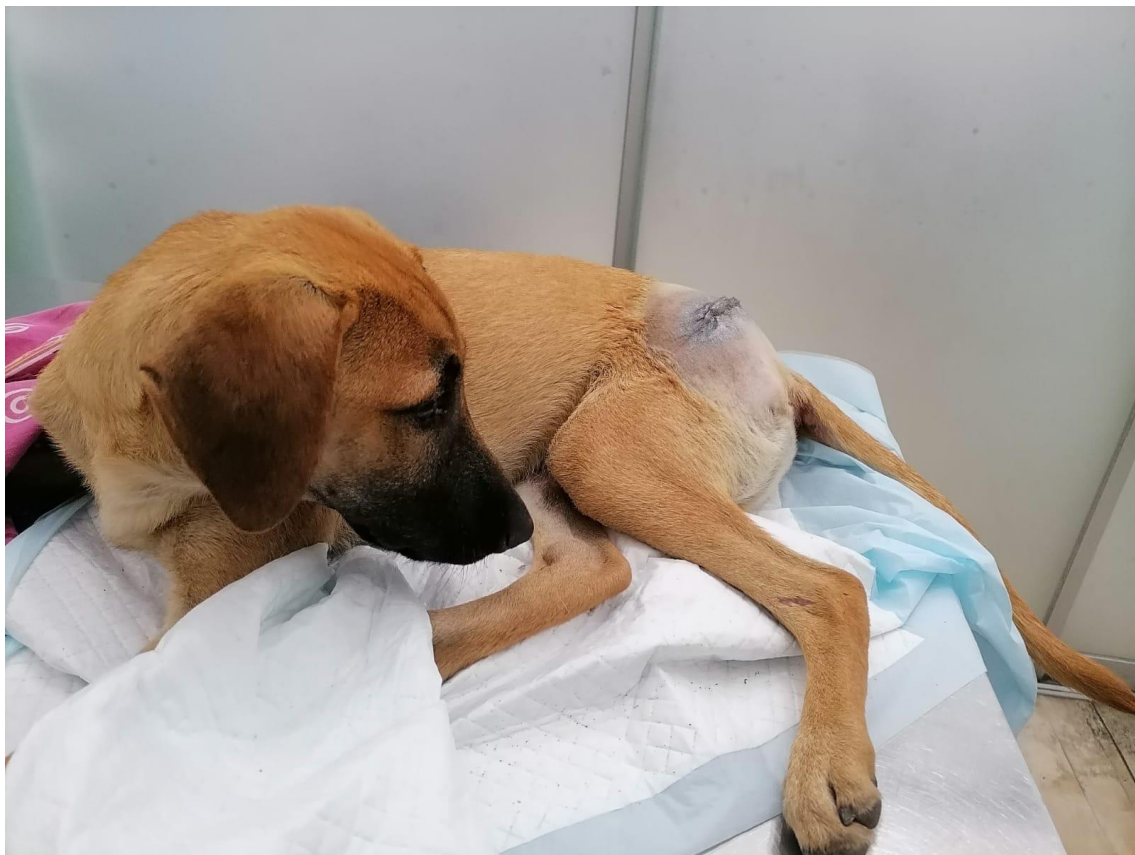

VETERINARIA Y SERVICIOS LUCAR  
TRUJILLO  
IMAGENES DIAGNOSTICAS

Nombre : ALAYO TOM  
ID : 081102  
Fecha de nacimiento :  
O/5M



Paso : Rear extremity LAT  
Fecha del examen: 18/11/2025  
Hora del examen : 16:14:55



***¡Muchas gracias The Perros Project!***

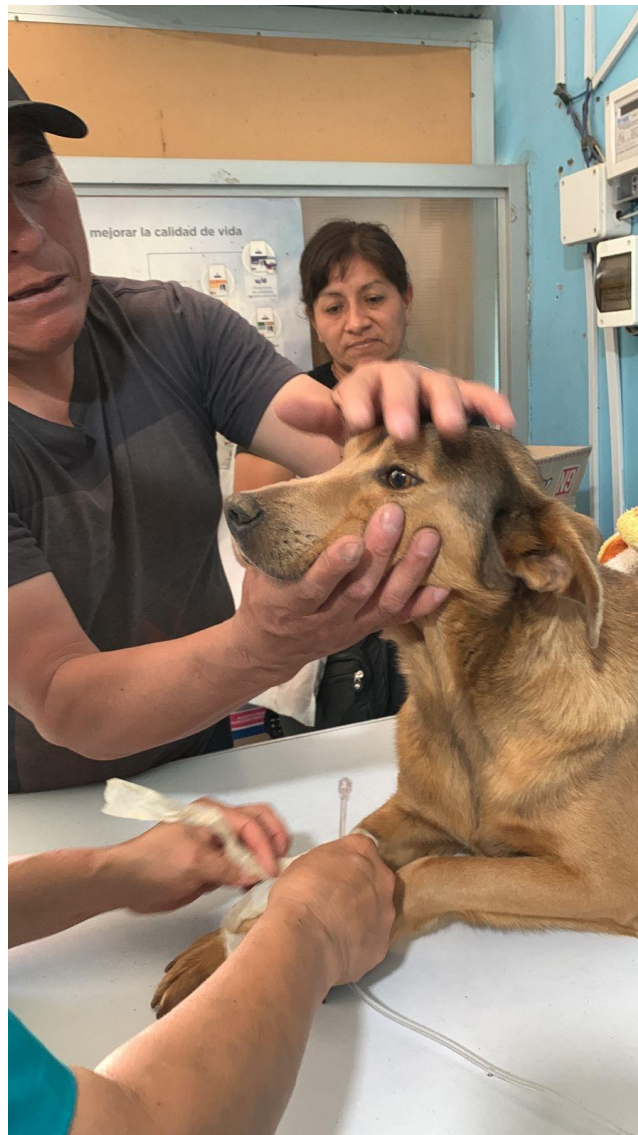### **13. Lobita: Cesárea y esterilización**

Lobita fue rescatada de la calle y atendida por una cesárea de emergencia, con descomposición de cuernos uterinos, por muerte de 8 cachorros, habiendo permanecido aparentemente saludables dos de ellos, una hembra y un macho. Falleciendo posteriormente el macho. Lobita es una perrita muy fuerte y una buena madre. Lobita tiene aproximadamente 3 años de edad y pesa 25 kg.

**Cirujana:** Dra. Ingrid Becerra

**Lugar de atención:** Veterinaria Santa Teresa

**Estado:** Se encuentra en proceso de recuperación. En adopción, al igual que su cachorra.



***¡Muchas gracias The Perros Project!***





***¡Muchas gracias The Perros Project!***



Lobita completando su recuperación.

***¡Muchas gracias The Perros Project!***



#### **14. Adopción de Honey y Faith**

Honey y Faith son las cachorras rescatadas con erliquia a inicios de año, y que con mucho esfuerzo se pudieron recuperar. Fueron adoptadas juntas en una casa de campo en el distrito de Chao, a dos horas de Trujillo, hacia el sur, en la misma zona donde fue adoptada Tomasa. Ellas son muy queridas por su familia adoptiva. Al momento de su adopción se encontraban vacunadas y esterilizadas.



***¡Muchas gracias The Perros Project!***



***¡Muchas gracias The Perros Project!***





**Bertha E. Quezada Alván**

**Representante Legal**

**Amigo Fiel - Trujillo**

***¡Muchas gracias The Perros Project!***